本書の構成

3章 膵臓

1）膵びまん性病変

❶びまん性膵腫大

藤永康成

Key Points of Differential Diagnosis

びまん性膵腫大をみたらどう考えるか？

- まず，急性膵炎の可能性を考え，血中アミラーゼや膵周囲炎症波及を確認する．
- 次に，自己免疫性膵炎（AIP）の可能性を考え，血性IgG4値や，AIPに特徴的な画像所見を確認する．
- 腫瘍マーカー，ホルモンを確認するとともに，稀な疾患に特徴的な画像所見を確認する．

びまん性膵腫大の解説

正常な膵臓は個人差が大きく，経過の画像が参照できれば，より正確に腫大の診断が可能となる．Wangらの報告によれば，膵頭部，体部，尾部の短径は男女それぞれ，25.0±3.9mm/23.5±4.1mm，18.1±4.3mm/16.9±4.5mm，17.8±4.5mm/17.0±5.3mmとされる[1]．CTにて若年者の膵は均一な軟部濃度を呈し，サイズは40～50代で最大となり，高齢者になると萎縮傾向にあり，膵実質間に脂肪組織が混在し分葉状構造が目立つようになる．膵にびまん性の病変がみられる場合には，サイズが全体的に大きくなるとともに，辺縁の分葉状構造も不明瞭になる．膵周囲の液体貯留や膵周囲被膜様構造などは，鑑別の手がかりになる．疾患によっては，結節状病変が集簇し腫大する．

びまん性膵腫大を示す鑑別疾患

❶急性膵炎 acute pancreatitis 図1

上腹部痛と血中または尿中に膵酵素の上昇がみられれば鑑別は容易である．3大病因は，アルコール性，胆石性，特発性であり，アルコール歴やCTにて総胆管結石が確認できれば，より確実に診断可能となる．間質性浮腫性膵炎と壊死性膵炎に分類され，80～90%は間質性浮腫性で特殊な治療を必要とせず軽快するが，重症膵炎は致命率が高い．膵腫大に加えて，膵壊死の有無や膵周囲の炎症範囲は重症度診断に重要である．特に，膵壊死の評価には造影CTが推奨される．膵悪性リンパ腫に急性膵炎が先行もしくは合併することがあり，要注意である．

❷自己免疫性膵炎 autoimmune pancreatitis；AIP 図2

I型とII型に分類される．IgG4関連疾患は，血中IgG4高値，リンパ球とIgG4陽性形質細胞浸潤および著明な線維化により，全身の様々な臓器に腫大や結節性もしくは肥厚性病変を生じる疾患で，I型AIPはこの中のひとつの病態と考えられている．日本ではII型AIPは稀であり，AIPといえばI型を指すことが多い．膵周囲分葉状構造消失（sausage-like appearance），膵周囲被膜様構造（capsule-like rim），病変内主膵管貫通像（duct-penetrating sign），病変内の点状もしくは斑状の早期濃染（speckled enhancement）などが特徴的所見である[2]．ただし，地域差はあるものの，AIPでびまん性膵腫大を示す頻度は14～62%とそれほど高くない[3]．

❸膵癌 pancreatic carcinoma 図3

多くの場合，結節状の乏血性病変として描出されるが，1～5%でびまん性の進展を示すことがある[4) 5)]．Heらの報告によると，びまん性の膵病変が認められた245例中88例（35.9%）が原発性膵癌であった[6)]．AIPなどの良性病変との鑑別の際には，正常膵の一部残存，病変の不均一性，動脈の広狭不整像が，悪性病変を示唆する所見として有用である．腺房細胞癌も稀にびまん性の進展を示す．また，膵転移も15～40%でびまん性膵腫大を示す[7]．

❹膵神経内分泌腫瘍 pancreatic neuroendocrine neoplasm；pNEN

Heらの報告によると，pNENはびまん性膵病変を示す病変のうち，AIP，膵癌に次いで3番目に頻度が高い（4.5%）[6)]．報告されている症例数は少ないが，石灰化や嚢胞性病変を伴わず，造影CT/MRIで乏血性を示し，オクトレオスキャンにて集積がみられれば診断可能である[8)]．

❺膵悪性リンパ腫 malignant lymphoma of the pancreas 図4 図5

大部分の膵悪性リンパ腫は二次性であり，膵原発の悪性リンパ腫はきわめて稀である．原発と二次性は同様の画像所見を呈するが，二次性の場合には膵以外にも病変が認められる．多くは結節性病変を示すが，16.7%でびまん性膵腫大を示し，AIPとの鑑別が問題になることがある．腎静脈よりも尾側にリンパ節腫大がみられる場合には，悪性リンパ腫の可能性が高い[9)]．

❻その他の稀な疾患 参考症例 図6

びまん性膵腫大の原因は多岐にわたり，前述の疾患以外にも，様々な疾患がびまん性膵腫大を呈することがある．充実性偽乳頭状腫瘍（solid pseudopapillary neoplasm：SPN），白血病，形質細胞腫，サルコイドーシス，Henoch-Schönlein紫斑病，lipomatous pseudohypertrophyなどが報告されている．

さらに，治療目的で投与された薬剤が原因で生じた膵炎は薬剤性膵炎と呼ばれ，様々な薬剤との関係性が報告されている．

MEMO ❶免疫チェックポイント阻害薬関連膵炎

免疫チェックポイント阻害薬関連膵炎（immune checkpoint inhibitor associated pancreatitis）は近年，免疫チェックポイント阻害薬の使用が増加するとともに，報告が増えた．56%でびまん性膵腫大を呈し，AIPに類似する[10)]．type 3 AIPとする報告もある[11)]．

180　181

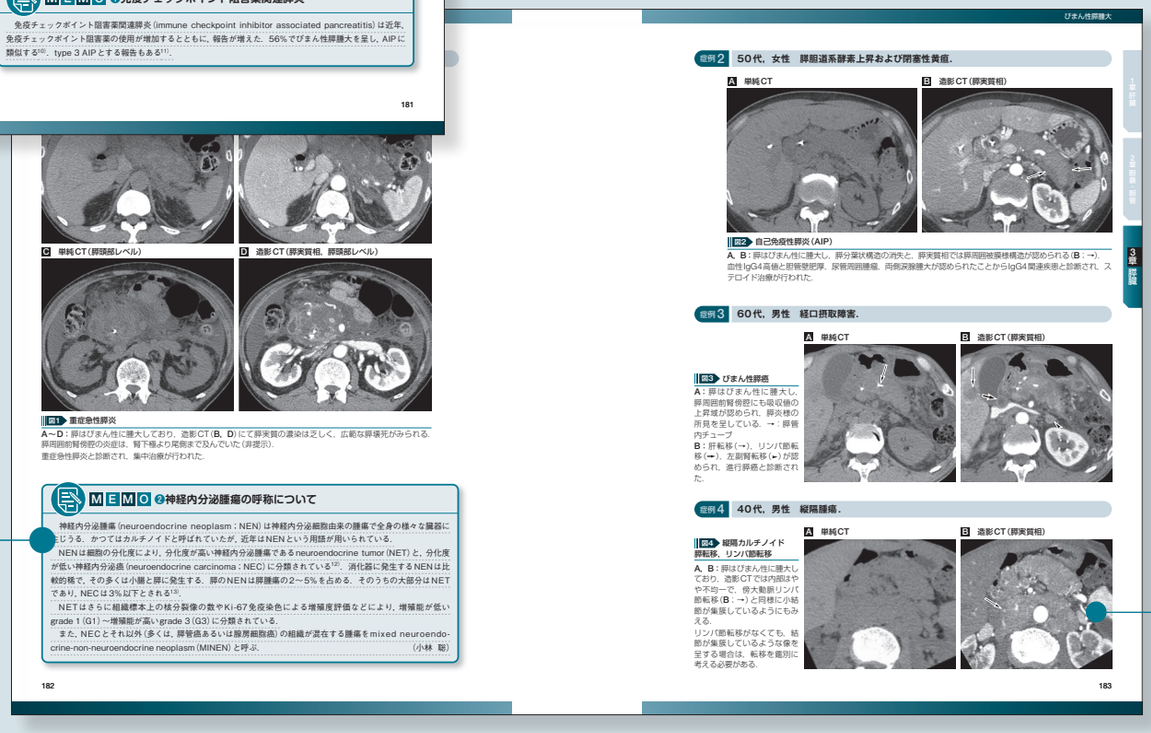

症例2　50代，女性　膵胆道系酵素上昇および閉塞性黄疸．

図2　自己免疫性膵炎（AIP）

A，B：膵はびまん性に腫大し，膵分葉状構造の消失と，膵実質相では膵周囲被膜様構造が認められる（B：→）．血性IgG4高値と胆管壁肥厚，尿管周囲腫瘤，両側涙腺腫大が認められたことからIgG4関連疾患と診断され，ステロイド治療が行われた．

症例3　60代，男性　経口摂取障害．

図3　びまん性膵癌

A：膵はびまん性に腫大し，膵周囲前腎傍筋にも吸収値の上昇域が認められ，膵炎様の所見を呈している．→：膵管内チューブ

B：肝転移（→），リンパ節転移（➡），左副腎転移（➡）が認められ，進行膵癌と診断された．

症例4　40代，男性　縦隔腫瘍．

図4　縦隔カルチノイド膵転移，リンパ節転移

A，B：膵はびまん性に腫大しており，造影CTでは内部はやや不均一で，傍大動脈リンパ節転移（B：→）と同様に小結節が集簇しているようにもみえる．

リンパ節転移がなくても，結節が集簇しているような像を呈する場合は，転移を鑑別に考える必要がある．

182　183

症例5　30代，男性　弛張熱．

図5　Burkittリンパ腫/白血病

A：発症時．びまん性膵腫大が認められ，膵内部は均一であり，膵周囲にも炎症所見は認められない．

B：寛解後，びまん性膵腫大は改善している．

C：再発時．膵内に多数の乏血性結節が出現しており，経過で多彩な像を呈している．

参考症例　20代，女性　痙攣重積，肝胆道系酵素上昇，アミラーゼ高値．

図6　薬剤性膵炎

A，B：膵はびまん性に腫大しており，膵実質相では全体的に濃染が低下している．内部は均一で，膵周囲への炎症波及は認められないが，胆嚢壁の浮腫性肥厚，腹水，皮下浮腫などがみられる．

肝胆道系酵素上昇，アミラーゼ高値などの所見とも併せて薬剤性膵炎が疑われ，抗てんかん薬を休薬することで膵炎は改善した．

表　びまん性膵腫大を示す鑑別診断まとめ

	急性膵炎	自己免疫性膵炎	膵癌	膵悪性リンパ腫
疫学	＊アルコール多飲 ＊胆石症の既往	＊高齢男性に多い	＊慢性膵炎，糖尿病，喫煙などの関連が示唆	＊日本では非Hodgkinリンパ腫が多い．
臨床所見	＊上腹部痛 ＊血中および尿中アミラーゼ高値	＊無症状が多く，閉塞性黄疸や腹痛背部痛を認めることがある	＊進行例では腹痛，黄疸など	＊発熱，盗汗，体重減少，リンパ節腫大
CT	＊膵壊死 ＊膵周囲前腎傍筋への炎症波及	＊膵周囲被膜様構造が最も特異的 ＊造影平衡相で内部は均一	＊乏血性で内部不均一 ＊動脈の広狭不整像	＊結節型，びまん性腫大型，膵周囲進展型，多結節型など多彩 ＊腎静脈よりも尾側のリンパ節腫大は特異度が高い
MRI	＊walled-off necrosis（被包化壊死）などの描出			
その他の鑑別	＊薬剤性膵炎	＊薬剤性膵炎（免疫チェックポイント阻害薬）	＊膵転移 ＊神経内分泌腫瘍	＊白血病

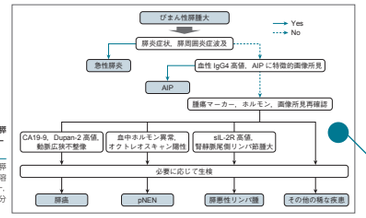

図7　びまん性膵腫大の鑑別フローチャート

AIP：自己免疫性膵炎，sIL-2R：可溶性IL-2レセプター，pNEN：膵神経内分泌腫瘍

●●● 参考文献

1) Wang Q, et al: Distribution and correlation of pancreatic gland size and duct diameters on MRCP in patients without evidence of pancreatic disease. Abdom Radiol (NY) 44: 967-975, 2019.
2) Takahashi M, et al: Diagnostic imaging guide for autoimmune pancreatitis. Jpn J Radiol 38: 591-612, 2020
3) Kamisawa T, et al: Clinical profile of autoimmune pancreatitis and its histological subtypes: an international multicenter survey. Pancreas 40: 809-814, 2011.
4) Tanaka M: Pancreatic cancer registry report 2007. Suizou 22: e85, 2007.
5) Choi YJ, et al: Diffuse pancreatic ductal adenocarcinoma: characteristic imaging features. Eur J Radiol 67: 321-328, 2008.
6) He M, et al: Diffuse involvement of pancreas is not always autoimmune pancreatitis. Acad Radiol 29: 1523-1531, 2022.
7) Scatarige JC, et al: Pancreatic parenchymal metastases: observations on helical CT. AJR 176: 695-699, 2001.
8) Salahshour F, et al: Pancreatic neuroendocrine tumor presenting as a diffuse pancreatic enlargement, case report and review of literature. J Radiol Case Rep 15: 11-20, 2021.
9) Fujinaga Y, et al: MR features of primary and secondary malignant lymphoma of the pancreas: a pictorial review. Insights Imaging 4: 321-329, 2013.
10) Das JP, et al: Imaging findings of immune checkpoint inhibitor associated pancreatitis. Eur J Radiol 131: 109250, 2020.
11) Thomas AS, et al: Immune checkpoint inhibitor-induced (type 3) autoimmune pancreatitis. Curr Gastroenterol Rep 25: 255-259, 2023.
12) Kloppel G, et al: Pancreatic neuroendocrine neoplasms: Introduction. *In* WHO Classification of Tumors Editorial Board (eds)；WHO Classification of Tumours, 5th ed. Digestive System Tumours. IARC, Lyon, p.343-346, 2019.
13) Mullen B, et al: Navigating the diagnostic gray zone: a challenging case of pancreatic high-grade neuroendocrine neoplasm. Diagn Pathol 19: 123, 2024.

184　185

鑑別診断表として，鑑別に有用なポイント・エッセンスをまとめています．

やや稀な鑑別疾患や，common疾患の非典型例などを 参考症例 として紹介しています．

所見からの鑑別診断に役立つ**フローチャート**を入れている項もあります．

本項の**所見が示す意味**や**鑑別の進め方**を，冒頭に箇条書きで簡潔にまとめています．

本文では，所見に関してより具体的に解説します．その後，同所見を示す疾患をcommonなものから順に挙げて解説します．同所見においてやや稀な鑑別疾患は最後にまとめています．

本項における**用語解説，ピットフォール，知っておきたい豆知識**などを盛り込んでいます．

症例 では，本項の所見を示す典型的症例を中心に，多数の画像を掲載しています．