本書の構成

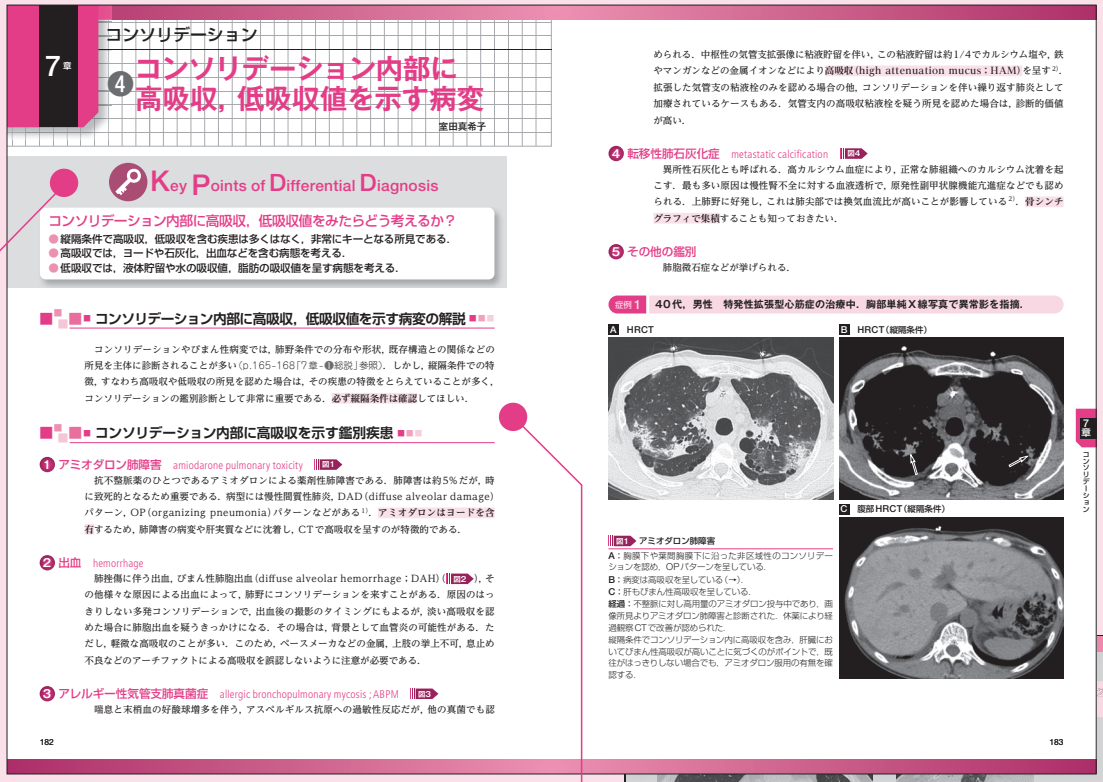
7章 コンソリデーション

4 コンソリデーション内部に高吸収，低吸収値を示す病変

室田真希子

Key Points of Differential Diagnosis

コンソリデーション内部に高吸収，低吸収値をみたらどう考えるか？

- 縦隔条件で高吸収，低吸収を含む疾患は多くはなく，非常にキーとなる所見である．
- 高吸収では，ヨードや石灰化，出血などを含む病態を考える．
- 低吸収では，液体貯留や水の吸収値，脂肪の吸収値を呈する病態を考える．

■■■ コンソリデーション内部に高吸収，低吸収値を示す病変の解説 ■■■

コンソリデーションやびまん性病変では，肺野条件での分布や形状，既存構造との関係などの所見を主体に診断されることが多い（p.165-168「7章-❶総説」参照）．しかし，縦隔条件での特徴，すなわち高吸収や低吸収の所見を認めた場合は，その疾患の特徴をとらえていることが多く，コンソリデーションの鑑別診断として非常に重要である．必ず縦隔条件は確認してほしい．

■■■ コンソリデーション内部に高吸収を示す鑑別疾患 ■■■

❶ アミオダロン肺障害 amiodarone pulmonary toxicity 図1

抗不整脈薬のひとつであるアミオダロンによる薬剤性肺障害である．肺障害は約5%だが，時に致死的となるため重要である．病型には慢性間質性肺炎，DAD（diffuse alveolar damage）パターン，OP（organizing pneumonia）パターンなどがある[1]．アミオダロンはヨードを含有するため，肺障害の病変や肝実質などに沈着し，CTで高吸収を呈するのが特徴的である．

❷ 出血 hemorrhage

肺挫傷に伴う出血，びまん性肺胞出血（diffuse alveolar hemorrhage；DAH）（図2），その他様々な原因による出血によって，肺野にコンソリデーションを来すことがある．原因のはっきりしない多発コンソリデーションで，出血後の撮影のタイミングにもよるが，淡い高吸収を認めた場合に肺胞出血を疑うきっかけになる．その場合は，背景として血管炎の可能性がある．ただし，軽微な高吸収のことが多い．このため，ベースメーカなどの金属，上肢の挙上不可，息止め不良などのアーチファクトによる高吸収を誤認しないように注意が必要である．

❸ アレルギー性気管支肺真菌症 allergic bronchopulmonary mycosis；ABPM 図3

喘息と末梢血の好酸球増多を伴う，アスペルギルス抗原への過敏性反応だが，他の真菌でも認められる．中枢性の気管支拡張像に粘液貯留を伴い，この粘液貯留は約1/4でカルシウム塩や，鉄やマンガンなどの金属イオンなどにより高吸収（high attenuation mucus：HAM）を呈す[2]．拡張した気管支の粘液栓のみを認める場合の他，コンソリデーションを伴い繰り返す肺炎として加療されているケースもある．気管支内の高吸収粘液栓を疑う所見を認めた場合は，診断的価値が高い．

❹ 転移性肺石灰化症 metastatic calcification 図4

異所性石灰化とも呼ばれる．高カルシウム血症により，正常な肺組織へのカルシウム沈着を起こす．最も多い原因は慢性腎不全に対する血液透析で，原発性副甲状腺機能亢進症などでも認められる．上肺野に好発し，これは肺尖部では換気血流比が高いことが影響している[2]．骨シンチグラフィで集積することも知っておきたい．

❺ その他の鑑別

肺胞微石症などが挙げられる．

症例1 40代，男性　特発性拡張型心筋症の治療中．胸部単純X線写真で異常影を指摘．

図1 アミオダロン肺障害
A：胸膜下や葉間胸膜下に沿った非区域性のコンソリデーションを認め，OPパターンを呈している．
B：病変は高吸収を呈している（→）．
C：肝もびまん性高吸収を呈している．
経過：不整脈に対し高用量のアミオダロン投与中であり，画像所見よりアミオダロン肺障害と診断された．休薬により経過観察CTで改善が認められた．
縦隔条件でコンソリデーション内に高吸収を含み，肝臓においてびまん性高吸収が乏しいことに気づくのがポイントで，既往がはっきりしない場合でも，アミオダロン服用の有無を確認する．

本項の所見が示す意味や鑑別の進め方を，冒頭に箇条書きで簡潔にまとめています．

本文では，所見に関してより具体的に解説します．その後，同所見を示す疾患をcommonなものから順に挙げて解説します．同所見においてややrareな疾患は最後にまとめています．

本項の所見を示す典型的症例を中心に，多数の画像を掲載しています．

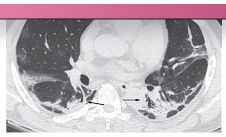

図3 新型コロナウイルス肺炎
胸膜下にすりガラス影やコンソリデーションあり．拡張した比較的太いレベルの気管支が，胸膜近くに認められており（→），収縮性変化を伴っていることが推察される．

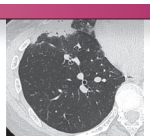

図4 乳癌術後放射線治療後の器質化肺炎
胸膜下を中心として，右下葉と中葉にまたがって広がる非区域性のコンソリデーションやすりガラス影を認める．胸膜下に気管支拡張（→）がみられる．
経過：臨床所見や血液検査からは細菌性肺炎を疑う所見に乏しく，乳癌術後の接線照射後の二次性器質化肺炎と診断された．照射された胸膜下を中心に認められることが多く，コンソリデーションが比較的内層に連続して認められることも多い[7]．

症例5 50代，男性　病着直後にて受診．肺炎として治療できる，重症予後の所見が確認．

HRCT冠状断像

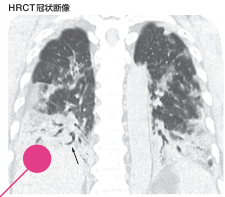

図5 筋症状のない皮膚筋炎に伴う急速進行性間質性肺炎（clinically amyopathic dermatomyositis；CADM）
下肺野末梢優位にコンソリデーションやすりガラス影を認め，6日前のCT（非提示）より病変の範囲が増悪し，コンソリデーションが増加した．コンソリデーション内には気管支拡張（→）がみられ，下肺野の容積減少も認める．
経過：本症例では間質性肺炎に対して治療を行ったが，約10日後に死亡の転帰となった．

症例6 50代，男性　発熱にて受診．外来にて胸部単純X線写真でびまん性陰影を指摘．

HRCT冠状断像

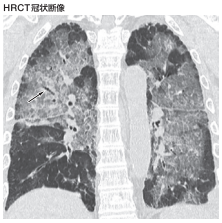

図6 急性呼吸窮迫症候群（ARDS）
びまん性すりガラス影，crazy-paving appearance，わずかなコンソリデーションやすりガラス影を認め，数珠状の気管支拡張（→）がみられる．

参考症例　70代，男性　1か月前より全身倦怠感，食欲不振が出現．胸部単純X線写真にて異常影を指摘され紹介．血液所見で強い炎症反応の上昇あり．

HRCT

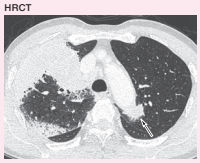

図9 多発血管炎性肉芽腫症（GPA）
右上葉胸膜下優位に非区域性のコンソリデーションと若干すりガラス影を認める．大動脈弓周囲の左上葉胸膜下にもコンソリデーションがみられる（→）．
経過：本症例は抗菌薬治療されるも，病変および臨床所見の増悪を認めた．気管支鏡下生検が施行され，病理所見やPR3-ANCA陽性より診断された．ステロイドパルス療法および免疫抑制療法が施行され，改善した．
GPA肺野病変では，結節や腫瘤を呈することが多く，時に空洞を伴うが，本症例のようにコンソリデーションを呈することがある．コンソリデーションは肺梗塞，器質化肺炎，肺胞出血などを示すとされる[5]．

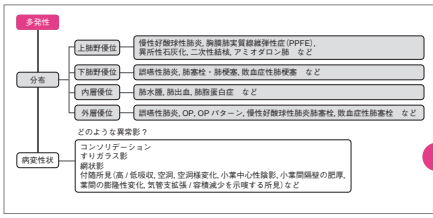

図10 多発性コンソリデーション鑑別のアルゴリズム[8][9]
OP：器質化肺炎

●●● 参考文献
1) Suzuki Y, et al: Eosinophilic pneumonia: a review of the previous literature, causes, diagnosis, and management. Allergol Int 68: 413-419, 2019.
2) 田中伸幸：膠原病に関連した肺病変．レジデントノート増刊 24: 812-821, 2022.
3) 松迫正樹：COVID-19肺炎．臨床画像 38: 508-528, 2022.
4) Keith SW, et al: Clinical characteristics of patients with pulmonary infarction: a retrospective review. Respir Med 139: 13-18, 2018.
5) Martinez F, et al: Common and uncommon manifestations of Wegener granulomatosis at chest CT: radiologic-pathologic correlation. RadioGraphics 32: 51-69, 2012.
6) Johkoh T, et al: Usefulness of high-resolution CT for differential diagnosis of multi-focal pulmonary consolidation. Radiat Med 14: 139-146, 1996.
7) Ansari-Gilani K, et al: Chronic airspace disease: review of the causes and key computed tomography findings. World J Radiol 12: 29-47, 2020.
8) 山田大輔・他：上肺野に多い病変，下肺野に多い病変．解剖と病理から迫る呼吸器画像診断，画像診断増刊号 40: A60-A74, 2020.
9) 澁川裕史：横断面による肺内外膿の病変分布．解剖と病理から迫る呼吸器画像診断，画像診断増刊号 40: A76-A85, 2020.

表1 多発コンソリデーションの鑑別診断まとめ

	疫学・臨床所見他	CT	その他
細菌性肺炎	・肺胞性肺炎，気管支肺炎 ・肺膿瘍合併の有無に注意	・コンソリデーション，すりガラス影，気管支壁肥厚，小葉中心性陰影，胸水など	—
誤嚥性肺炎	・誤嚥によって起こる肺炎	・両下葉を中心とした背側末梢肺野優位，コンソリデーション，すりガラス影，周囲や中枢側の気管支壁の肥厚や粘液栓，小葉中心性陰影	—
非結核性抗酸菌症（NTM）	・MAC症が一番多く，約90%を占める	・コンソリデーション，空洞，気管支拡張像，小葉中心性陰影や結節が典型像	—
肺水腫	・心原性肺水腫，非心原性肺水腫	・内層優位のコンソリデーション，すりガラス影，小葉間隔壁の肥厚などリンパ路性間質の肥厚	・胸部単純X線写真：蝶形陰影（butterfly shadow），Kerley's line，陰影の改善増悪が速やか
特発性器質化肺炎（COP）	・OPで原因不明のもの ・亜急性の経過が多い	・多発性，中下肺野優位，胸膜下の非区域性分布，気管支血管束沿い分布，コンソリデーション，すりガラス影 ・CT halo sign，reversed halo sign	・陰影の自然消退や移動
慢性好酸球性肺炎（CEP）	・喘息合併が約半数，男性より女性の方が多い ・多くの場合，末梢血中で好酸球増加	・典型的には上中肺野優位に分布し，胸膜下非区域性のコンソリデーションやすりガラス影などCOPとよく似た像	・胸部単純X線写真：典型的には"the photographic negative of pulmonary edema"
薬剤性肺障害	・薬剤投与と関連する肺障害 ・他の疾患が除外されることが必要	・びまん性にすりガラス影，コンソリデーション，網状影がみられることが多い ・OPパターンが多い ・DADパターンは予後不良	—
膠原病に伴う器質化肺炎	・OPパターンは関節リウマチや強皮症，皮膚筋炎で比較的認められる	・画像所見はCOPと同様 ・急速進行性の画像や臨床症状には予後不良な抗MDA-5抗体陽性の間質性肺炎に注意が必要	—
COVID-19肺炎	・新型コロナウイルスSARS-CoV-2による肺炎	・すりガラス影，crazy-paving appearance，コンソリデーション，"vascular enlargement" ・コンソリデーションは約1週間前後からみられる	—
肺梗塞	・肺動脈塞栓の合併症 ・肺動脈と気管支動脈の二重支配があるため，必ずしも肺梗塞が起こるわけではない	・胸膜に接する楔状～台状影，コンソリデーション，すりガラス影，reversed halo sign，feeding vessel sign	・胸部単純X線写真：Hampton hump sign（胸膜を底辺としたコンソリデーションが肺門側に向かって凸状を呈す所見）
肺出血	・肺胞出血（背景に血管炎に注意），その他の原因により出血の吸込みなど	・コンソリデーション，すりガラス影，境界不明瞭な淡い小葉中心性（出血の量などにもよる），淡い吸収（経過条件）	—
浸潤性粘液性腺癌（IMA）	・豊富な粘液産生を来す肺腺癌で経気道性転移を来しうる	・コンソリデーション，すりガラス影，小葉中心性陰影，気腫や空洞様変化，粘液貯留による低吸収（経過条件），bulging fissure sign	—
サルコイドーシス	・非乾酪性類上皮肉芽腫病変 ・無症状のことも多い	・肉眼診断：縦隔リンパ節腫大，微細粒状影（リンパ路），結節，galaxy sign，コンソリデーション，慢性化：嚢胞，線状影：索状影，牽引性気管支拡張像	・胸部単純X線写真：BHL 1-2-3 sign ・GaシンチグラフィやFDG-PET*で集積
その他の感染症	・結核，クリプトコックスや慢性アスペルギルス症などと鑑別．インフルエンザ肺炎などのウイルス性肺炎，敗血症性肺塞栓症	—	—

その他の鑑別：急性好酸球性肺炎（AEP），胸膜肺実質線維弾性症（PPFE），肺胞蛋白症，多発血管炎性肉芽腫症（GPA），好酸球性多発血管炎性肉芽腫症（EGPA），IgG4関連疾患やリンパ増殖性疾患，リポイド肺炎，肺挫傷，放射線肺炎など
＊FDG-PETの保険適用はホジキンリンパ腫，悪性黒色腫，肺癌，乳癌，膵癌，大腸癌，子宮癌，卵巣癌，頭頸部癌，悪性リンパ腫，原発不明癌，骨軟部腫瘍．

MEMO 葉間構造の偏位に注意：縦隔偏移上による圧迫性無気肺

図7-A では，右下葉に"気管支透亮像を伴うコンソリデーション"があるようにみえ，一見すると「細菌性肺炎を疑う」と判断してしまうかもしれない．しかし，腫瘤に通常より高位に位置する右葉間肺（図7：＊）が確認でき，これは右葉間腫瘤上に伴う圧迫性無気肺である．葉間像での葉間肺の高さの異常の判断は，初めは難しく感じるかもしれないが，スカウト像（図7-B）や縦隔腫瘤を確認することで，挙上に気がつきやすくなる．肺炎との鑑別を進めるため，本項の葉間の胸膜性変化，気管支拡張像などの他に，このような肺容積減少の変化にも注意したい．

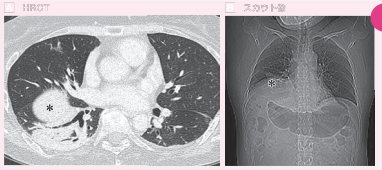

図7 右葉腫瘤挙上による圧迫性無気肺

表2 気管支拡張を伴うコンソリデーションの鑑別診断まとめ

	感染の合併，細胞診陽性の場合	特発性器質化肺炎	二次性器質化肺炎	びまん性肺胞障害（DAD）を呈する疾患	胸膜肺実質線維弾性症（PPFE）
臨床・画像所見他	・組織性肺炎の回復機転や，感染後の二次性の器質化肺炎	・器質化肺炎で原因不明のもの	・膠原病，放射線治療後，薬剤性肺障害など	・ARDS，間質性肺炎の急性増悪，急性間質性肺炎，薬剤性肺障害（DADパターン）	・上肺野優位の間質性肺炎 ・進行性で，気胸を繰り返すこともある
CT	・コンソリデーション，すりガラス影，網状影などに軽度の気管支拡張	・多発性，中下肺野優位，胸膜下の非区域性分布，気管支血管束沿い分布，コンソリデーション，すりガラス影 ・CT halo sign，reversed halo sign	・画像所見はCOPと同様 ・急速進行性の画像や臨床症状には，予後不良な抗MDA-5抗体陽性の間質性肺炎に注意が必要	・コンソリデーションやすりガラス影，網状影など ・牽引性気管支拡張像は病期を判断する上で重要	・上肺野胸膜下の気管支拡張を伴ったコンソリデーション，網状影 ・下肺野にはUIPパターンやNSIPパターンなどの間質性肺炎を伴うこともある
胸部単純X線写真	—	—	—	—	・肺門挙上などの経時的変化は，胸部単純X線写真の方がとらえやすい

●●● 参考文献
1) Marshall GB, et al: Signs in thoracic imaging. J Thorac Imaging 21: 76-90, 2006.
2) Walker CM, et al: Imaging pulmonary infection: classic signs and patterns. AJR 202: 479-492, 2014.
3) 酒井文和：IL 感染症，または感染症と鑑別すべき疾患 感染後器質化肺炎の画像所見の特徴は？ 呼吸器ジャーナル 65: 36-40, 2017.
4) Beardsley B, et al: Fibrosing organising pneumonia. J Clin Pathol 66: 875-881, 2013.
5) Waseda Y, et al: Chest computed tomography findings of adult patients with antimelanoma differentiation-associated protein 5 antibody-positive interstitial lung disease. Mod Rheumatol 32: 365-372, 2022.
6) Ichikado K: High-resolution computed tomography findings of acute respiratory distress syndrome, acute interstitial pneumonia, and acute exacerbation of idiopathic pulmonary fibrosis. Semin Ultrasound CT MR 35: 39-46, 2014.
7) Kano A, et al：Radiographic and CT features of radiation-induced organizing pneumonia syndrome after breast-conserving therapy. Jpn J Radiol 30: 128-136, 2011.

- やや稀な鑑別疾患や，common疾患の非典型像などを「参考症例」として紹介しています．
- 所見からの鑑別診断に役立つフローチャートを入れている項もあります．
- 鑑別診断表として，鑑別に有用なポイント・エッセンスをまとめ直しています．
- 本項における用語解説，ピットフォール，知っておきたい豆知識などを盛り込んでいます．